

institut du sein
HENRI HARTMANN

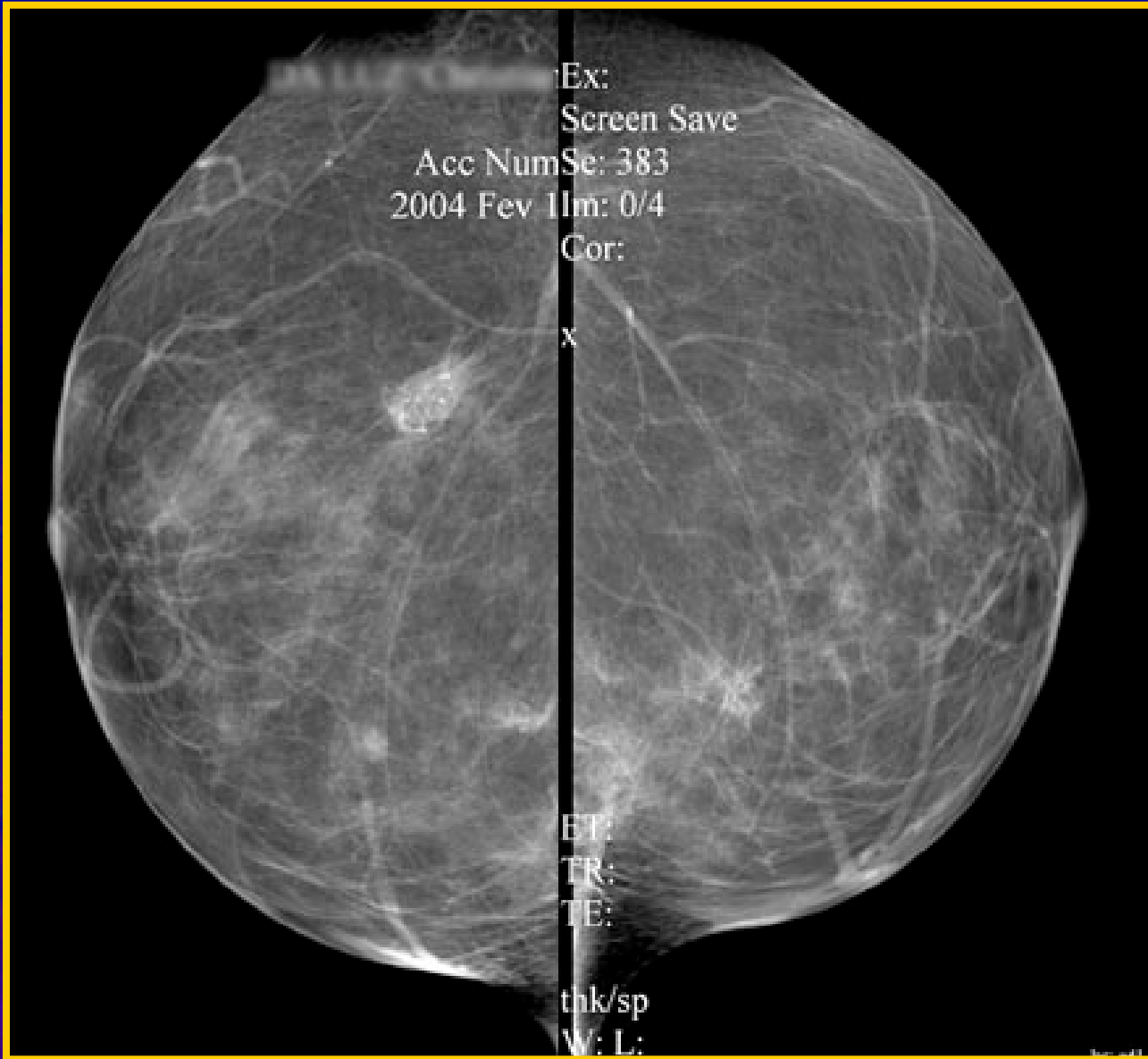


Cas cliniques de Sénologie

Dr Éric SEBBAN
Institut du Sein Henri Hartmann

Mme DA...

- 40 ans : mammographie systématique
- Antécédents personnels :
plastie mammaire réduction
- Antécédents familiaux : 2 cancers du sein
mère et tante
- CR radiologue



PN/PN 06 2274

Cliché de mercredi 4 février 2004

Me Christiane DE LEE

Examen demandé par le Docteur CHARLOT DANAN

MAMMOGRAPHIE BILATERALE

Indications : dépistage ; anciens clichés :17/09/2001;néo du sein chez la mère et chez une tante maternelle.

Résultat :

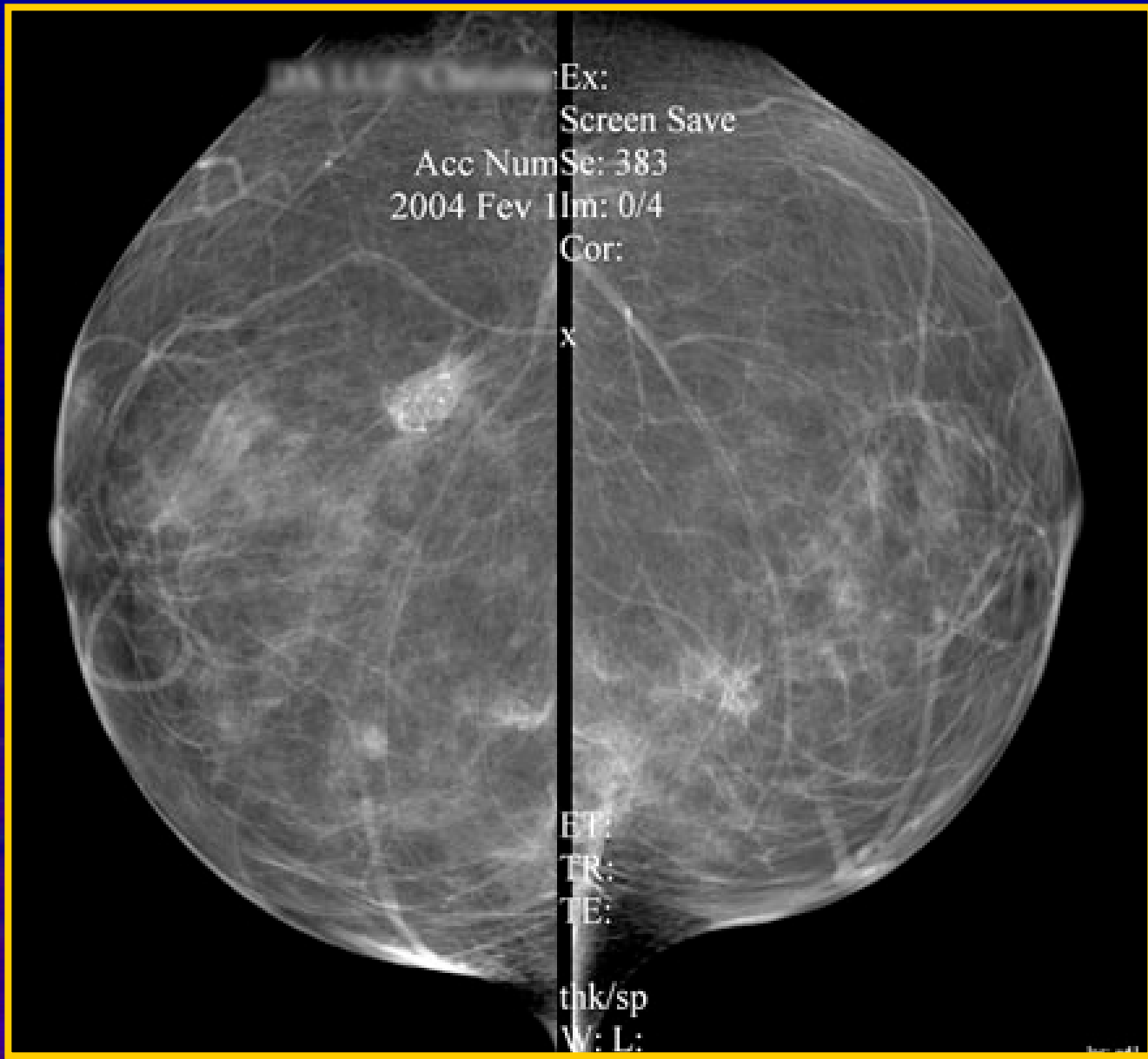
Il existe 2 voire trois images caractéristiques à droite, (QSE)et une image voire deux caractéristiques à gauche.(QIE)

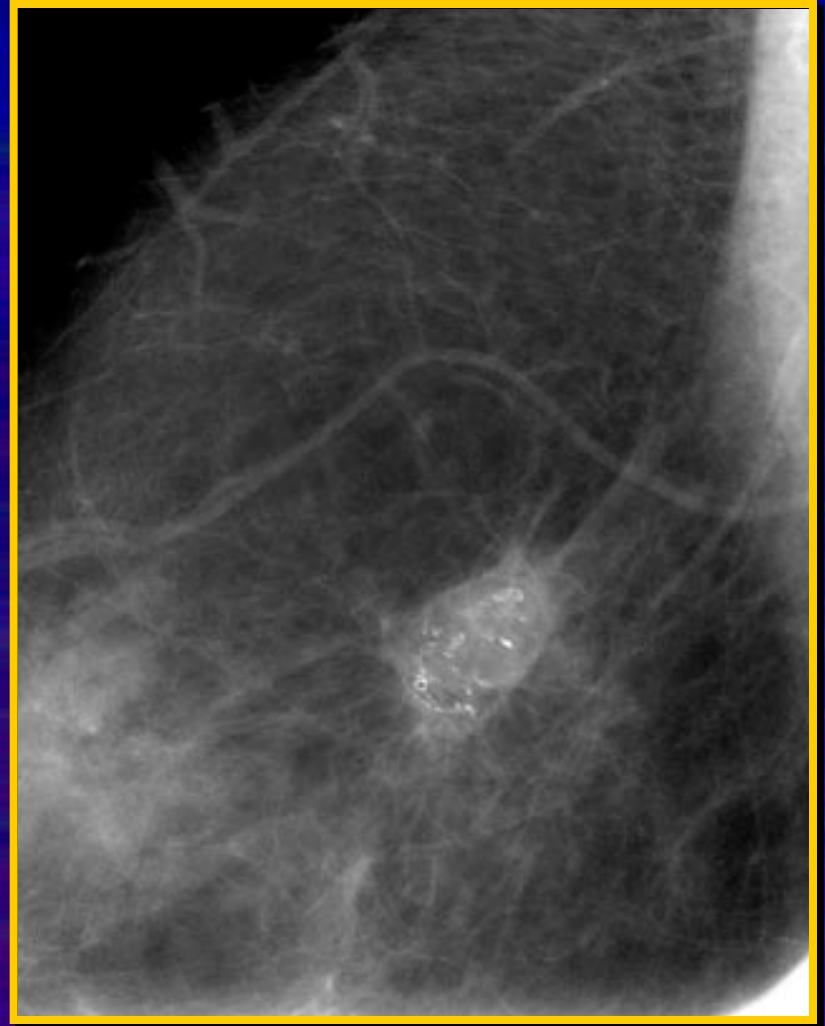
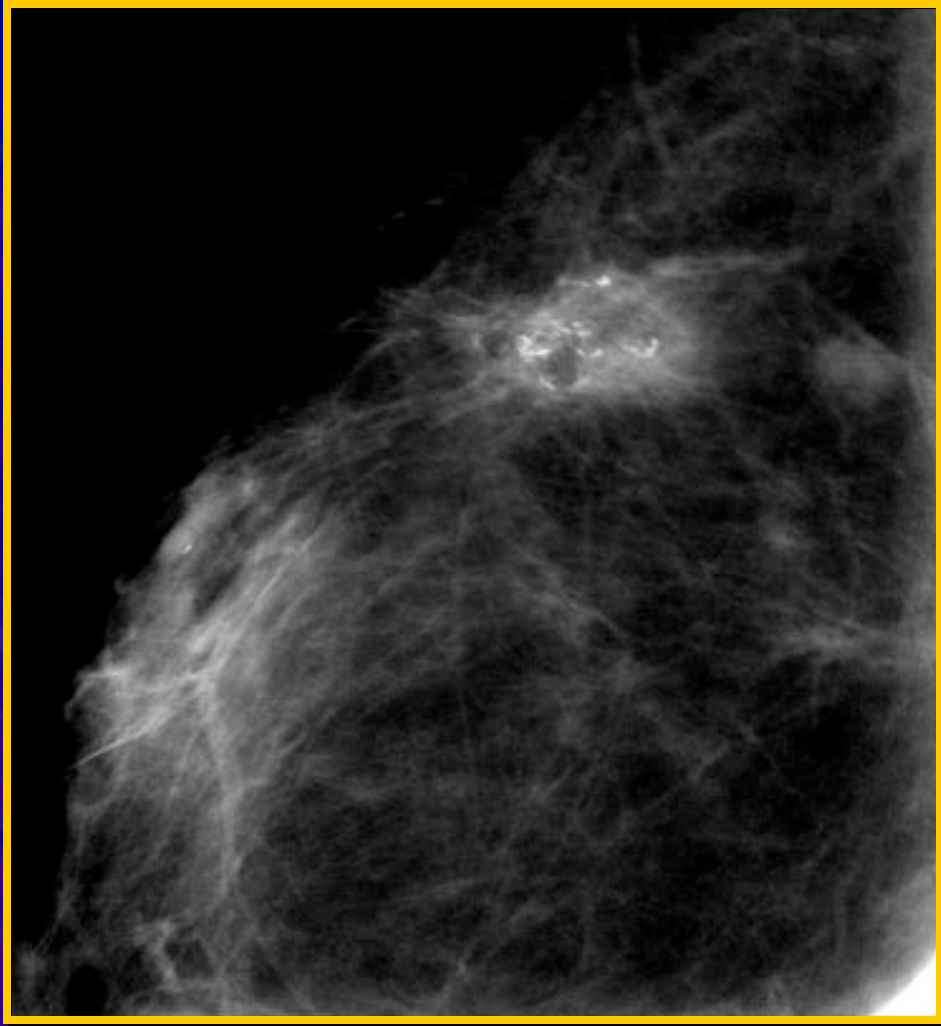
Conclusion:

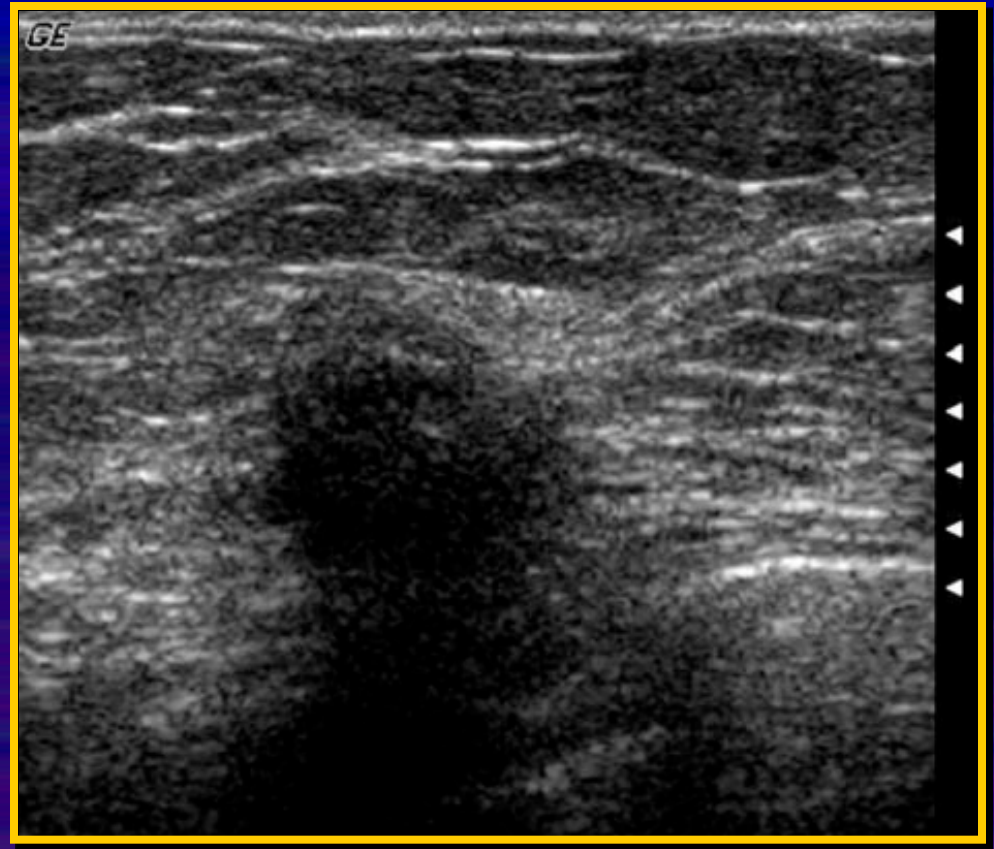
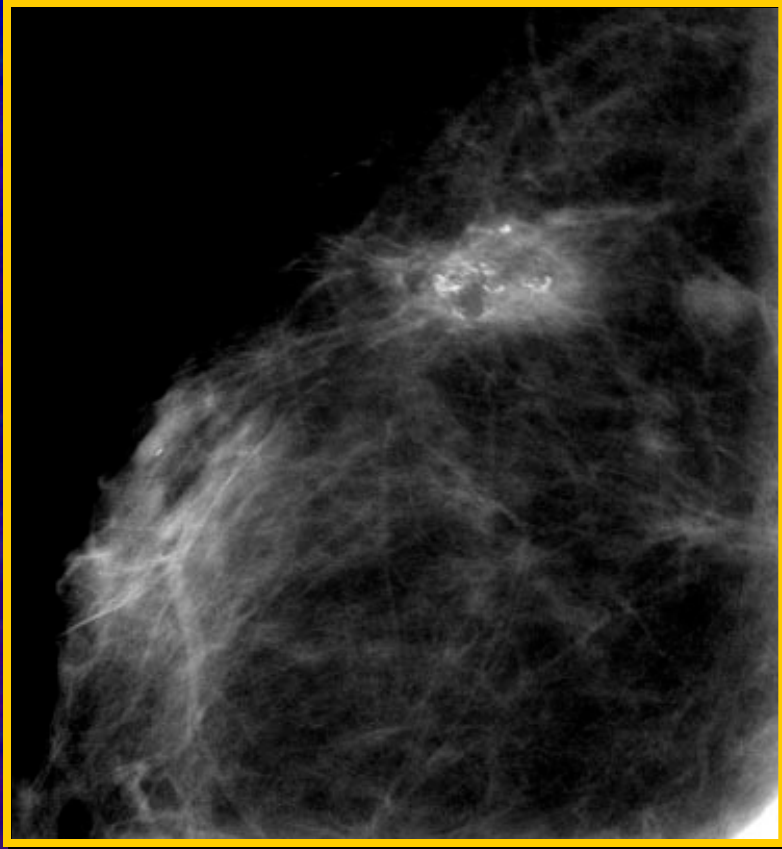
Classification : ACR 5 pour les deux seins.

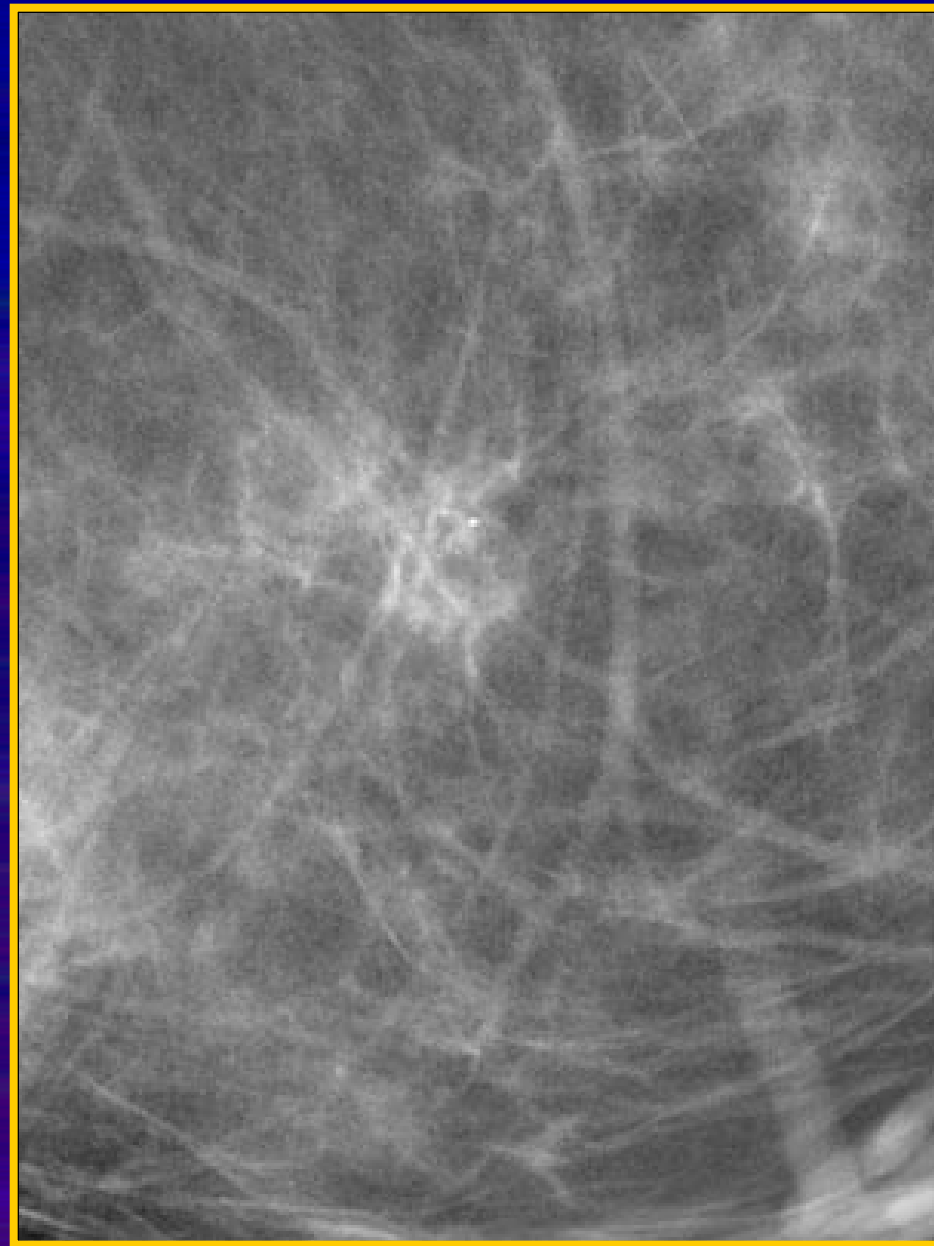
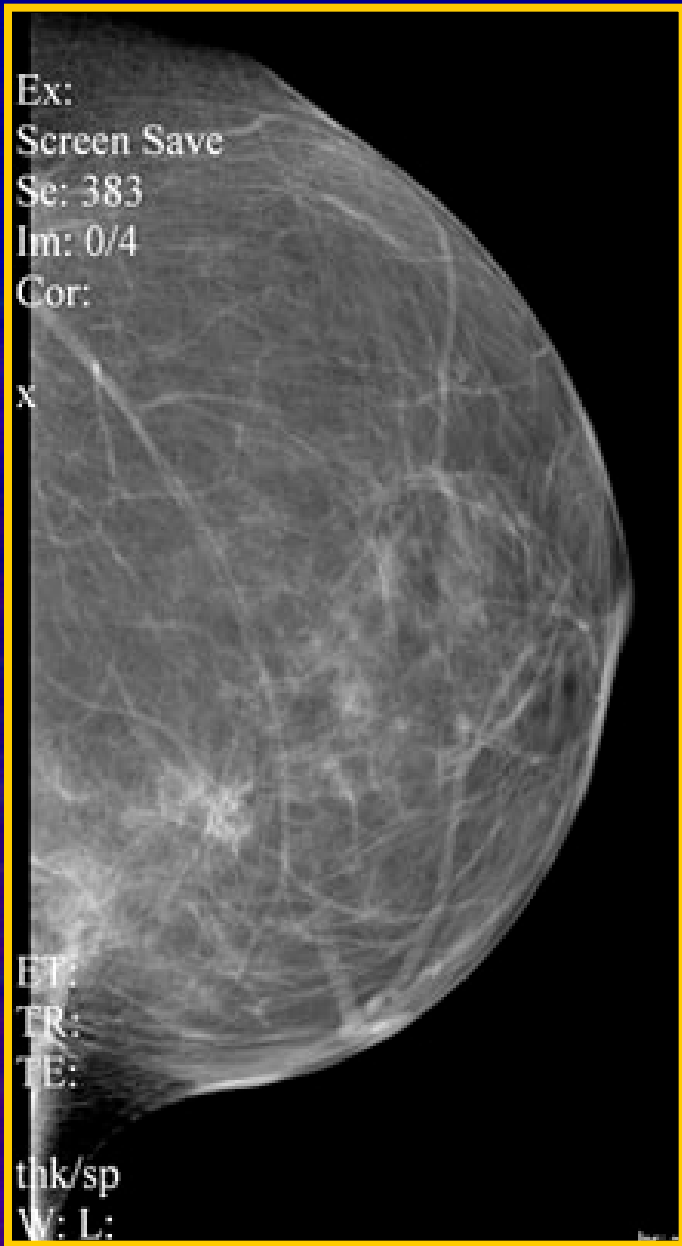Une IRM en milieu spécialisé permettrait ici, de faire le point sur l'ensemble des foyers effectifs.











Mme DA... consulte après ses résultats très inquiète.
Quelle est votre attitude ?
(plusieurs réponses possibles)



- 1** Votre lecture confirme le caractère suspect (ACR5)
Réponse 1 en %
- 2** Il faut demander une IRM
Réponse 2 en %
- 3** Je rassure complètement la patiente
Réponse 3 en %
- 4** Je rassure la patiente et lui demande des biopsies
Réponse 4 en %

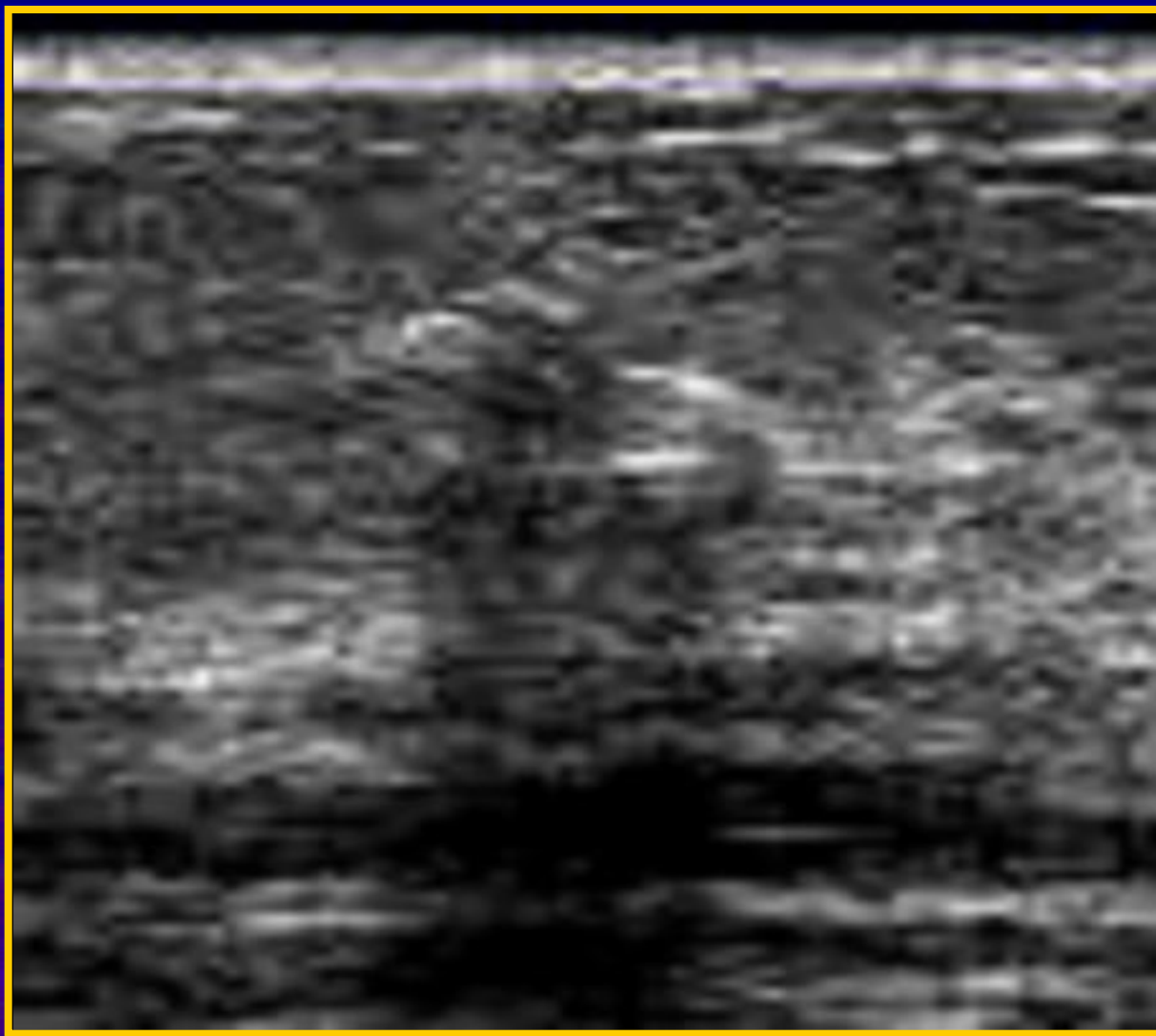
Résultat macro biopsie sous stéréotaxie : Cytostéatonécrose

- Résulte de la chirurgie mammaire de réduction
- Pas de surveillance particulière
- Surveillance annuelle : ATCD+++

Mme CAN...

- 54 ans ménopausée
- Pas d'antécédent
- Examen mammaire normal
- Mammographie de dépistage :
 - Mammographie ACR 1
 - Échographie : nodule 4 mm QSI sein G
- Cytoponction : cytologie bénigne
- CAT ?

Mme CAN...



Que proposez-vous à la patiente ? (plusieurs réponses possibles)



1 Vous la rassurez

Réponse 1 en %

2 Vous redemandez un contrôle dans 6 mois

Réponse 2 en %

3 Vous demandez une micro-biopsie

Réponse 3 en %

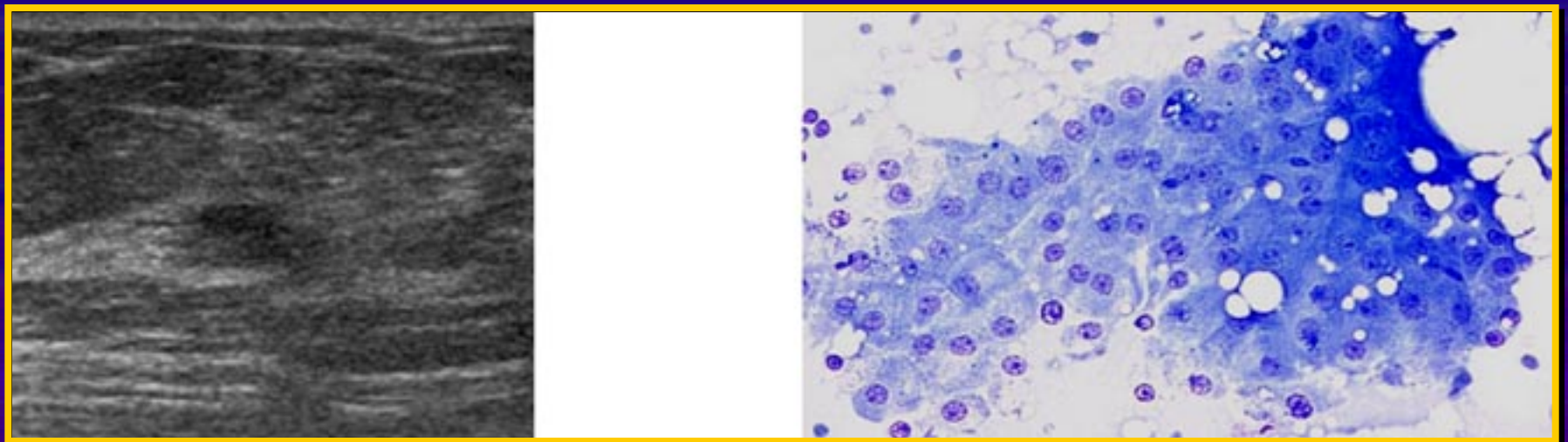
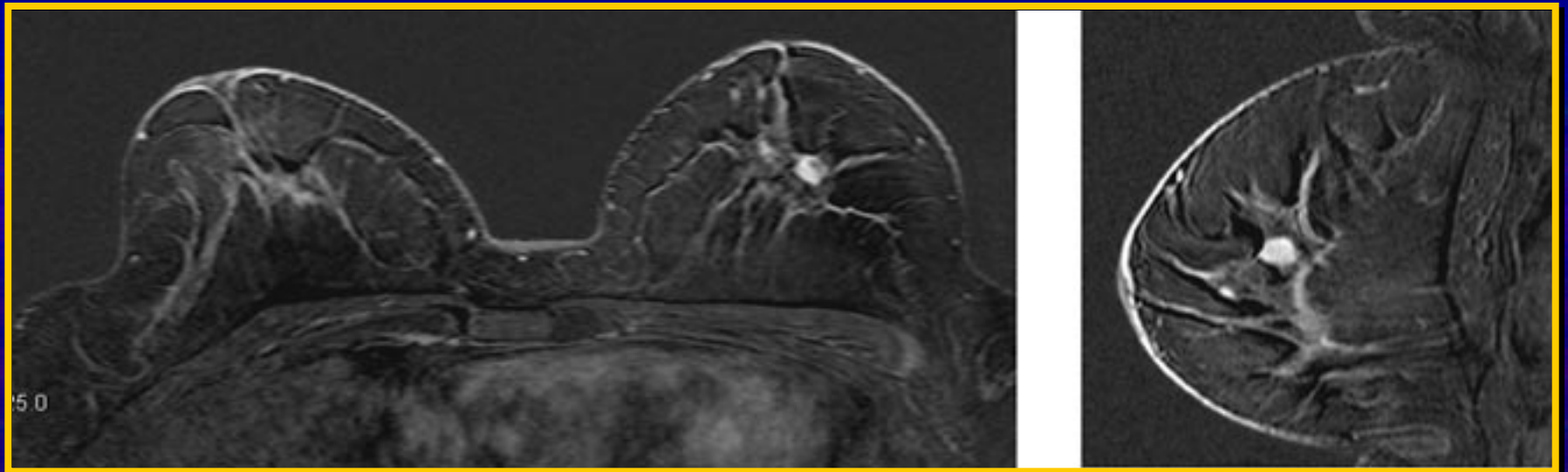
4 Vous demandez une macro-biopsie

Réponse 4 en %

5 Vous prescrivez une IRM

Réponse 5 en %

Mme CAN...



Mme CAN...

- Micro-biopsie : CCI grade 2
- Intervention : exérèse après repérage par hameçon avec tumorectomie et procédure sentinelle
- CCI grade 2 de 4 mm, marges 10 mm, faible activité mitotique sans embol
- 2 GS négatifs
- RE et RP 95 % HER 2 négatif
- KI 67 à 5 %
- Traitement : radiothérapie et hormonothérapie

Mme BON...

- 52 ans
- 2 enfants
- Antécédent HT pour fibrome
- Pas de THS car mastose connue
- Autopalpation : tuméfaction QSI sein G
- Mammo-ETG : nodule suspect 10 mm
- Micro-biopsie : CCI grade 2

Mme BON...

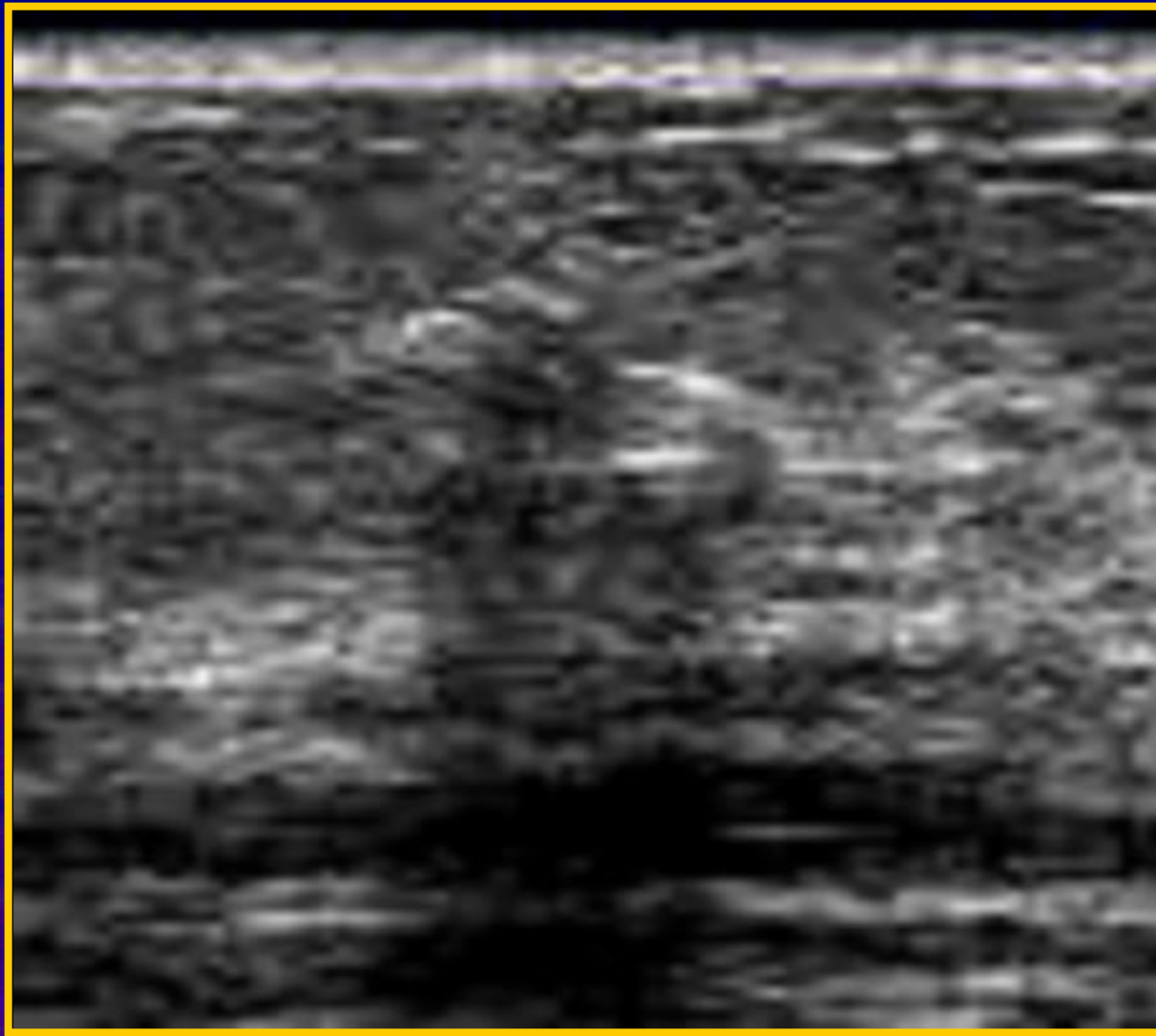
- Tumorect + ganglion sentinelle :
 - La veille T99 2 x 4 mcie péri tum
 - Scintigraphie : 1 GS axillaire
 - Intervention le lendemain matin
 - Résultat : 1 ganglion dans l'aisselle identifié par la sonde comme le ganglion radioactif
 - Extempo : GS métastatique
 - Curage axillaire immédiat : 2 N+ sur 17

Intérêt de l'extemporané

Mme POL...

- 46 ans, 3 enfants
- Aucun antécédent
- Bilan sénologique systématique
- Mammographie normale
- Échographie mammaire montrant une image hypo échogène irrégulière mixte de 7 mm
- CAT ?


Mme POL...



Mme POL...

- Micro-biopsie : CCI grade 1 RH et HER 2 en attente
- CAT ?

Mme POL...



- Intervention chirurgicale programmée
- Repérage pré opératoire par hameçon + Tumorectomie + GS
 - Injection la veille de 4 mcie sous l'aréole avec scintigraphie : qs (3 GS ax à la scinti)
 - Repérage pré op par hameçon la veille au soir
- Intervention le lendemain matin
- Résultat : les 2 premiers GS sont négatif mais le 3è est métastatique
- CA immédiat : 3 N+/18
- Conclusion :
 - Intérêt de l'extemporané ++
 - Faire analyse sur la totalité des sentinelles ++

Mme VOL...

- 58 ans, pas d'enfant
- Pas de THS
- T1N0 10 mm QSE sein droit
- Micro-biopsie : CCI grade 2
- Tumorectomie + GS (1 GS à la scintigraphie)
- Technique du GS : aucun ganglion bleuté mais un ganglion radioactif
- Extempo positive

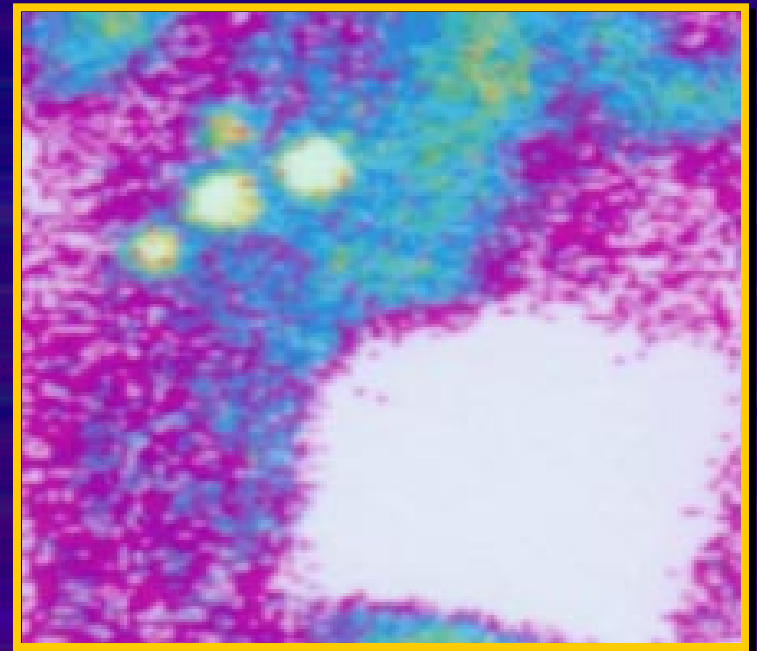
Intérêt de la technique isotopique

Mme HEN...

- 60 ans
- Aucun antécédent
- Ménopausée sous THS
- Nodule palpable union QS sein droit
- Mammo-ETG : nodule solide suspect 14 mm
- Micro biopsie : CCI grade 2
- Décision intervention

Mme HEN...

- Tumorect + ganglion sentinelle :
 - Scintigraphie : 3 GS axillaires
 - Extempo négative
 - Pas de CA immédiat



Mme HEN...

- Anapath définitive :
 - CCI 14 mm exérèse complète grade II
 - RH +, Ki 67 faible, aneupl, anti HER 2 nég
 - Mais IHC sur les GS : 1 + sur les 3
 - Curage axillaire secondaire : 2 N+ sur 14

Il faut impérativement proposer IHC en cas de technique du GS

Recommandations actuelles sur la pratique du GS

- Nécessité diagnostic pré opératoire (histologie +++)
- **Cancer de petite taille < 20 mm ???**
- Aisselle cliniquement indemne
- **Technique combinée (bleu ?? + isotopes)**
- Cancer unifocal
- **Tumeur en place??**
- Faire CA en cas de GS positif
- Faire IHC

Recommandations pour la biopsie du GS dans le cancer du sein :
Bobin JY, Carrier P, Constantinesco A et coll XXV^e journées SFSPM, 2003

Mme DEB...

- 58 ans
- 2005: cancer du sein G tumoectomie curage cci grade3 15 n+ RH neg HER 2 +++Chimiothérapie herceptine radiotherapie
- 2009 : récurrence locale mammectomie G cci grade3 RH + HER 2 neg reprise chimiothérapie
- Surveillance mais laquelle?

Que proposez-vous comme suivi ? (plusieurs réponses possibles)



1 mammographie

Réponse 1 en %

2 IRM mammaire

Réponse 2 en %

3 Scintigraphie osseuse

Réponse 3 en %

4 Scan TAP

Réponse 4 en %

5 Marqueurs

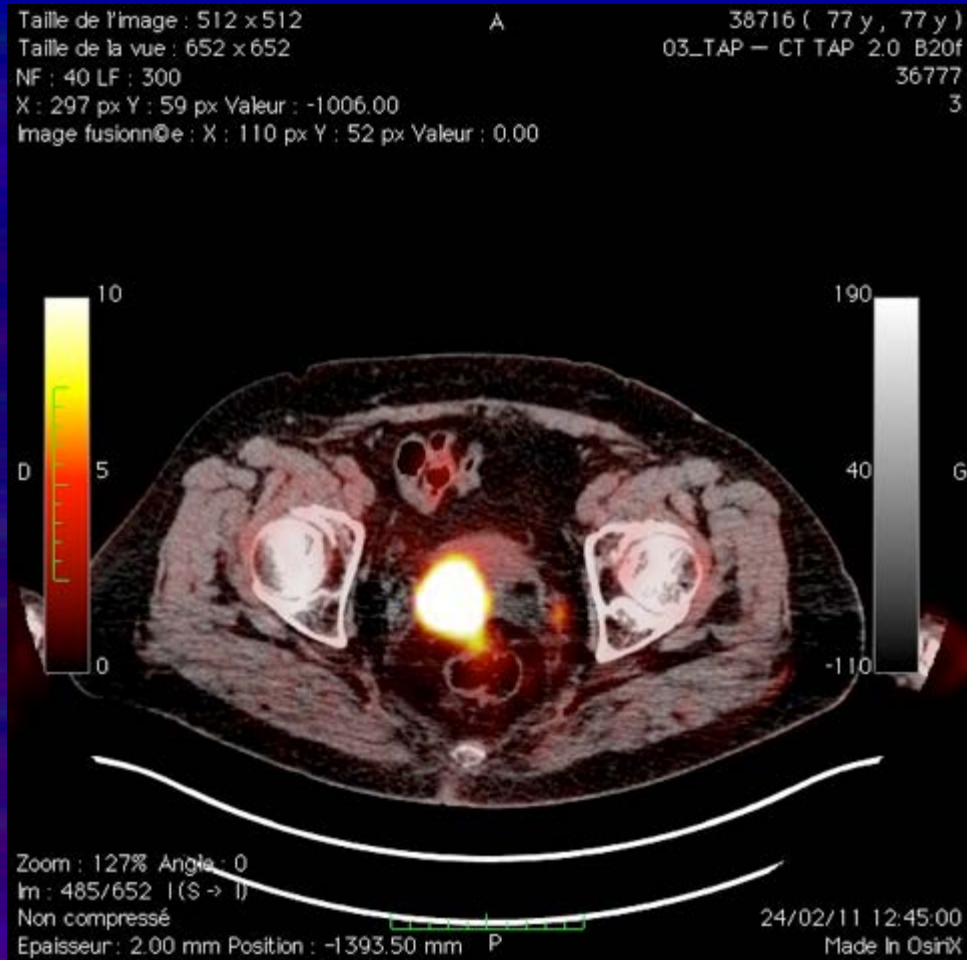
Réponse 5 en %

Mme DEB...

- Les marqueurs s' élèvent progressivement jusqu' à atteindre
 - Ace 110
 - Ca 15,3 150

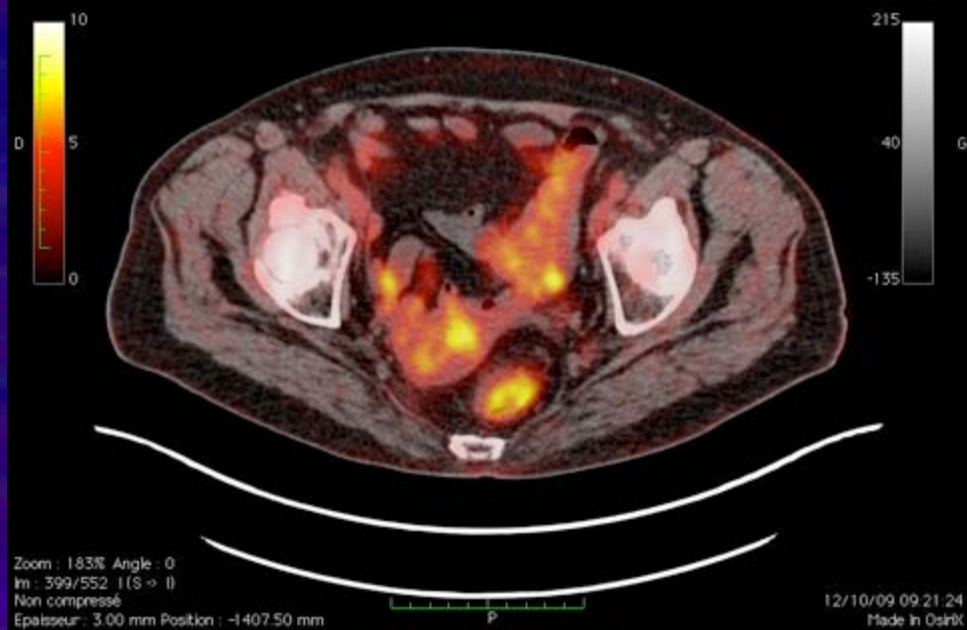
CAT ?

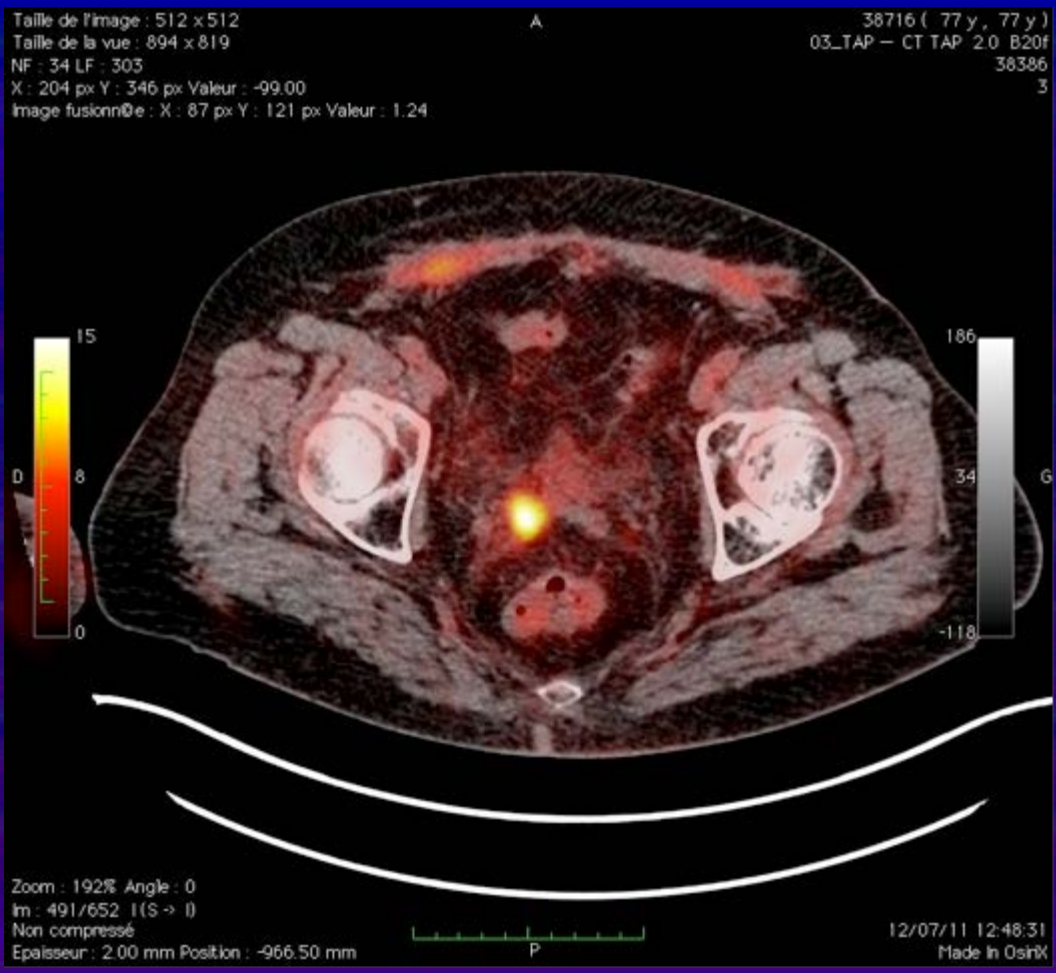
- Reprise chimiotherapie
- Scan TAP
- Scintigraphie osseuse
- TEP



Taille de l'image : 512 x 512
Taille de la vue : 937 x 936
NF : 40 LF : 350
X : 159 px Y : 129 px Valeur : -992.00
Image fusionnée : X : 76 px Y : 70 px Valeur : 0.01

826882 (60 y, 58 y)
03_TAP - CT TAP 3.0 820f
90
3





Mme DEB...

- Hysteroscopie et biopsie endometre :
 - Lésions de carcinome indifférencié
- Wertheim + curages :
 - Carcinome peu différencié envahissant le myometre dont l' aspect est compatible avec une origine mammaire infiltrant cornes et ovaires
 - 16 n- à G
 - 5N+ SUR 18 à droite

Reprise chimiothérapie

Puis radiotherapie pelvienne et curietherapie vaginale